

Venenverklebung mit dem VenaSeal®-Sapheon-Closure-System

1000-Tage-Ergebnisse an 795 behandelten Stammvenen

U.-T. Zierau, SAPHENION® Berlin - Rostock



Ulf-Thorsten Zierau

Zusammenfassung

Wir berichten über aktuelle Ergebnisse einer retrospektiven Studie zur Anwendung des VenaSeal®-Sapheon-Closure-Verfahrens nach der Behandlung von 795 Stammvenen (561 Vena saphena magna, 234 Vena saphena parva). Die vorliegende Arbeit richtet ihren Fokus insbesondere auf die Vor- und Nachteile des Verfahrens und präsentiert eigene Erfahrungen einer retrospektiven Single-Center-Studie nach 33 Monaten Anwendung.

Schlüsselwörter: VenaSeal®-Sapheon-Closure-System, Varikose, Stammvenen

Summary

We report about newest results of a retrospective comparative study of VenaSeal® Sapheon Closure in the treatment of saphenous veins (561 great saphenous veins (GSV), 234 small saphenous veins (SSV)). The present research paper sheds light on the advantages and disadvantages and presents the 33 month - results of an single-center ambulatory clinical study with retrospective design.

Keywords: VenaSeal® Sapheon Closure System, varicosis, saphenous veins

Résumé

Nous rapportons les résultats actuels d'une étude rétrospective sur l'utilisation du système Vena Seal Sapheon Closure après traitement de 795 troncs veineux (561 veines saphènes internes, 234 veines saphènes externes). Le travail présenté se concentre en particulier sur les avantages et les inconvénients du procédé et présente l'expérience personnelle d'une étude rétrospective en centre unique après 33 mois d'utilisation.

Mots clés: système Vena Seal Sapheon Closure, varices, troncs veineux

▲ Einleitung

VenaSeal® ist seit dem 31. Juli 2012 auch bei SAPHENION® in Berlin und Rostock erfolgreich im Einsatz. Bis zum 12. April 2015 wurden in 795 Stammvenen (439 Patienten) VenaSeal® implantiert, das heißt, die Venen wurden verklebt. In 561 Fällen wurde die Vena saphena magna (VSM) behandelt, in 234 Fällen die Vena saphena parva (VSP). Bei 101 Patienten wurde eine Stammvene therapiert; bei 306 Patienten wurden zwei, bei 29 Patienten drei und in drei Fällen vier Stammvenen simultan in einer Sitzung verklebt.

Sämtliche Interventionen wurden unter leichter Sedierung oder bei 15 Patienten ganz ohne Anästhesie durchgeführt. In einem Fall setzte sich die Patientin eine Schmerzakupunktur am G4-Punkt. In den meisten Fällen (>95%) wählten unsere Patienten zur Begleitung der Intervention Musiktherapie unter Kopfhörern. Eine Narikose war in keinem Fall notwendig, Hautschnitte entfielen,

auf Kompressionsstrümpfe wurde in 98% der Fällen verzichtet. Wir empfehlen das Anlegen von Kompressionsstrümpfen für sieben Tage bei den Patienten, bei denen venöse Aneurysmata oder ektatisch erweiterte Venen ab 1,0 cm Durchmesser (im Stehen) mit VenaSeal®-Venenkleber behandelt werden.

Resultate

Bisher wurde über knapp 33 Monate (1000 Tage) eine doppler- bzw. duplexsonographische Verlaufskontrolle durchgeführt. Am ersten postoperativen Tag wurden alle 795 Venen nachuntersucht. Bei 793 Venen fand sich zunächst ein Verschluss (99,75%). Nach 30 Tagen diagnostizierten wir neun partiell und vier komplett rekanalisierte Venen, das entspricht einer Verschlussrate von 98,36%. Nach drei Monaten sahen wir sonographisch bei 595 Venen (74,8%) weitere drei partielle Rekanalisationen, dies entspricht einer Verschlussrate auf die Gesamt-

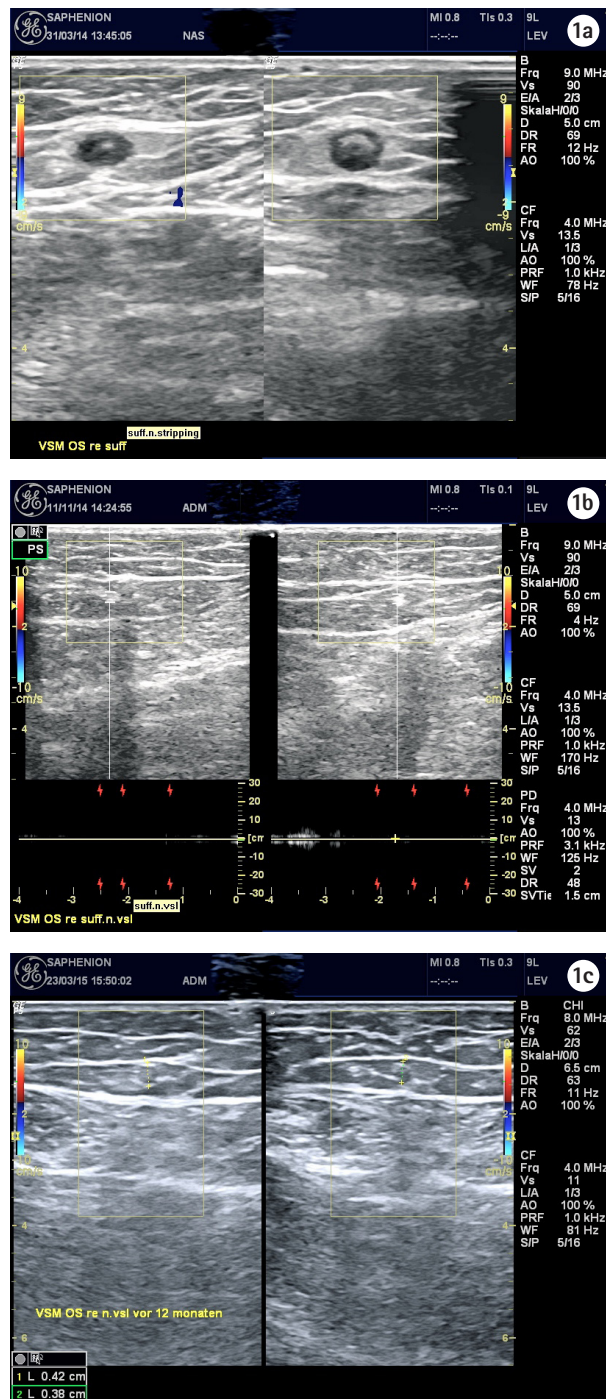


Abb. 1: Ultraschallaufnahmen vom gleichen Patienten in gleicher Schnittebene und Lokalisation. a) Erster postoperativer Tag, b) nach sieben Monaten und c) nach einem Jahr.

patientenzahl von 98,0%. Über sechs Monate konnten wir 565 Venen nachuntersuchen (71,07%), wir fanden zwei weitere komplette Rekanalisationen, die Verschlussrate liegt somit bei 97,74%. Weitere Rekanalisationen sahen

wir bis zum 33. Monat nicht mehr. Es konnten 467 Venen (58,74%) nachuntersucht werden.

Wir behandelten 795 Venen mit dem VenaSeal®-Closure-Verfahren, die Ergebnisse über einen Zeitraum von knapp 33 Monaten zeigen eine Verschlussrate von 97,75%. Wir führten in 101 Fällen eine alleinige Therapie einer insuffizienten Stammvene durch, in 306 Fällen simultan eine beidseitige Therapie oder eine gleichzeitige Therapie von Vena saphena magna und parva. Bei 29 Patienten behandelten wir drei Stammvenen simultan mit Umlagerung des Patienten, in drei Fällen wurden Vena saphena magna und parva jeweils beidseits simultan behandelt. Der Pain Score lag am ersten postoperativen Tag zwischen 1 bis 3.

In 93 Fällen (11,7%) entdeckten wir postoperativ nach circa fünf bis acht Tagen eine unspezifische entzündliche Hautrötung durch eine Fremdkörperreaktion nach Lymphkontakt mit dem Kleber, es handelte sich in keinem Fall um eine endoluminale Varikothrombose-Phlebitis der behandelten Vene. Sicher ist diese Entzündungsreaktion auch auf eine erhöhte Menge an eingesetztem Kleber bei häufiger simultaner Intervention an mehrerer Stammvenen an einem Bein zurückzuführen.

In sieben Fällen war am gleichen Bein zeitgleich zur Implantation des Klebers eine Mikroschaumtherapie vorgenommen worden. Die Haut- und Gewebereaktionen klangen nach Ibuprofen-Medikation und kühlenden Verbänden innerhalb von zwei bis vier Tagen ab.

Hyp- oder Parästhesien oder permanente Hautreaktionen kamen nicht vor. Wir sahen ebenso keine Phlebitis oder Thrombose. In einem Fall entwickelte sich eine Lymphfistel an der Punktionsstelle, in einem weiteren Fall wurde uns von einer Staphylokokkensepsis berichtet, hier fanden sich aber klinisch und duplexsonographisch völlig unauffällige lokale und regionale Verhältnisse des Operationsgebietes und der gesamten behandelten Vene nach VenaSeal®-Verschluss, sodass diese Infektion sicher andere Ursachen haben dürfte.

Resultierend aus den fehlenden neurologischen Komplikationen, bei gleicher Verschlusseffektivität präferieren wir VenaSeal® jetzt als Therapie der ersten Wahl für die Behandlung der Stammvarikosis. Insbesondere für die Therapie der Vena saphena parva ist VenaSeal® inzwischen erste Therapieempfehlung.

Diskussion

In den letzten 15 Jahren wurden die Qualitätsstandards für endovenöse Verfahren der Krampfader-Therapie erarbeitet und definiert. Die endovenös arbeitenden Kollegen haben inzwischen sichere Qualitätskriterien für die kathetergestützten Therapieverfahren zur Verfügung. Die Effektivität eines dauerhaften Verschlusses der varikösen

Stammvene ist das wichtigste Therapiekriterium in Hinblick auf die Leitlinien der Krampfaderbehandlung.

Die VenaSeal®-Closure-Therapie ist die neueste technische Entwicklung in der Reihe endovenöser Therapieverfahren. Im Gegensatz zu den meisten anderen Verfahren wird hierbei auf den Einsatz thermischer oder mechanischer Energie verzichtet. Damit entfallen die aus der Laser- oder Radiowellentherapie bekannten Nebenwirkungen.

Der Kleber, ein Cyanoacrylat, wird seit 1960 als Gewebekleber und seit 50 Jahren in der Gefäßchirurgie eingesetzt, seit 1981 auch in der Neuroradiologie zum Verschluss intrazerebraler arterieller Aneurysmata. In den letzten fünf Jahren werden zunehmend auch Leckagen nach Implantation gecoverter Stentprothesen in abdominale Aortenaneurysmata mit dem Cyanoacrylatkleber behandelt. VenaSeal® verwendet n-Butyl-2-Cyanoacrylat, diese Verbindung ist gewebeschonend, nicht allergen oder kanzerogen und biologisch abbaubar.

Wir führen die Intervention völlig ohne Narkose durch, auch eine Tumescenzanästhesie ist nicht notwendig. Eine Analgosedierung oder eine Lokalanästhesie sind völlig ausreichend. Kompressionstherapie ist ebenfalls in den meisten Fällen nicht empfohlen, wir favorisieren jedoch das Tragen von Kompressionsstrümpfen nach einer Verklebung von Venen >1,0 cm Durchmesser. Im Gegensatz zu den ersten Therapieempfehlungen ist der Verschluss großkalibriger Gefäße aus unserer Sicht möglich, auch Aneurysmata sind von uns bereits behandelt worden. Wir injizieren in diesen Fällen perkutan über eine Seldinger-Nadel 0,1 ml Kleber direkt in das Aneurysma. In diesen Fällen ist dann eine Kompression für drei bis fünf Tage therapeutisch angeraten.

Eine anschließende Mikroschaumbehandlung wird bei SAPHENION® circa 14 bis 21 Tage nach VenaSeal®-Implantation begonnen, um eventuelle Interaktionen zwischen Kleber und Mikroschaum sicher zu vermeiden.

Die Behandlung von zwei Stammvenen in einer Sitzung ist inzwischen als Standardvorgehen zu betrachten. Der Kleber reicht effektiv für die Behandlung von zwei Saphena-magna-Venen in der Länge von circa 65 cm aus, wenn man von je 20 bis 22 Single-Injektionen des Klebers je Vene ausgeht. Vena saphena magna und parva sind in jedem Fall simultan mit einem VenaSeal®-Closure-System therapierbar. Die Behandlung von drei oder vier Stammvenen ist nicht in jedem Fall möglich und kann deshalb als Standard nicht empfohlen werden.

Bei den bisher über 33 Monate nachuntersuchten Fällen zeigten sich keine der von anderen Verfahren bekannten Komplikationen. Wir sahen keine postoperativen Venenentzündungen oder Thrombosen, keine neurologischen Auffälligkeiten oder gar Wundheilungsstörungen. Lediglich bei der Behandlung einer Rezidivvarikosis der Vena

saphena magna kam es zur Ausbildung einer Lymphfistel an der peripheren Punktionsstelle. Diese konnte konservativ ausgeheilt werden.

Der Schmerz-Score ist gegenüber den vergleichbaren Radiowellensystemen deutlich geringer (1,9 : 4,1). Uns wurde auch nicht von Missempfindungen oder Taubheitsgefühl berichtet, es gab keine permanenten Hautreaktionen. Insbesondere konnten auch oberflächlich direkt unter der Haut gelegene Stammvenen ohne dauerhaft sichtbare Rötung oder Pigmentierung verklebt werden.

Nach 1000 Tagen Erfahrung an 795 behandelten Stammvenen stellt VenaSeal® inzwischen die Therapie der ersten Wahl dar – insbesondere für die Varikose der Vena saphena parva. Wir sehen aber die Notwendigkeit, dass die mit dem VenaSeal® arbeitenden Venenzentren nach Möglichkeit mehrere unterschiedliche endovenöse Techniken alternativ beherrschen sollten. Die kathetergestützte Mikroschaumtherapie ist daneben eine hervorragende Ergänzung des Therapieangebotes.

Interessenskonflikte: Es bestehen keine Interessenkonflikte, die vorliegende Arbeit wurde nicht gesponsert.

Literatur

1. Almeida JI, Min RJ, Raabe R et al. Cyanoacrylate adhesive for the closure of truncal veins: 60-day swine model results. *Vasc Endovasc Surg* 2011;45:631-635.
2. Almeida JI, Mackay EG, Bautista C et al. Cyanoacrylate glue great saphenous vein ablation: preliminary 180 - day follow up of a first -in- man feasibility study of a no-compression-no-local-anaesthesia technique. *J.Vasc Surg* 2012;55:297.
3. Bekes K. Die Haftkraft verschiedener Dentinhaftvermittler auf kortikalem Schweineknochen in vitro. Promotionschrift an der Martin-Luther-Universität Halle/ Saale, 2003.
4. Creton D, Rea B, Pittaluga P et al. Evaluation of the pain in varicose vein surgery under tumescent local anaesthesia using sodium bicarbonate as excipient without any intravenous sedation. *Phlebology* 2012;27(7):368-373.
5. Elias S, Raines JK. Mechanochemical tumescentless endovenous ablation: final results of the initial clinical trial. *Phlebology* 2012;27(2):67-72.
6. Huisman LC, Bruins RMG, van den Berg M et al. Endovenous laser ablation of the small saphenous vein: prospective analysis of 150 patients, a cohort study. *Eur J Vasc Endovasc Surg* 2009;38:199-202.
7. Keel D, Goldman MP. Tumescent anaesthesia in ambulatory phlebectomy: addition of epinephrine. *Dermatol Surg* 1999; 25:371-372.
8. Lawson J, Gauw S, van Vlijmen C et al. Sapheon: the solution? *Phlebology* 2013;Suppl 1:2-9.
9. Min RJ, Almeida JI, McLean DJ et al. Novel vein closure procedure using a proprietary cyanoacrylate adhesive: 30-day swine model results. *Phlebology* 2012;27(8):398-403.
10. Morrison N, Gibson K. Veclose Study: Preliminary Month 1 Data. 2nd Annual Cyanoacrylate Embolization Symposium, Mainz, 18.01.2014.

11. Almeida JI, Javier JJ, Mackay E et al. Two-year follow-up of first human use of cyanoacrylate adhesive for treatment of saphenous vein incompetence. *Phlebology* 2014 Apr 30. (Epub ahead of print)
12. Proebstle TM, Vago B, Alm J et al. Treatment of the incompetent great saphenous vein by endovenous radiofrequency powered segmental thermal ablation: first clinical experience. *J Vasc Surg* 2008;47:151-156.
13. Proebstle TM, Alm J, Rasmussen L et al. The European Multicenter Study On Cyanoacrylate Embolization Of Refluxing Great Saphenous Veins Without Tumescence Anaesthesia And Without Compression Therapy. Abstract presented to the American Venous Forum, Annual Meeting 2013, Phoenix, AZ, USA.
14. Proebstle TM, Alm J, Rasmussen L et al. Cyanoacrylate Adhesive For Treatment of Great Saphenous Vein Incompetence without Tumescence Anesthesia and without Compression Therapy. Abstract presented to the American College of Phlebology, Annual Meeting 2012, Hollywood, Florida, USA.
15. Rasmussen LH, Bjoern L, Lawaetz M et al. Randomised clinical trial comparing endovenous laser ablation with stripping of the great Saphenous vein: clinical outcome and recurrence after 2 years. *Eur J Vasc Endovasc Surg* 2010;39:630-635.
16. Rosen RJ, Contractor S. The use of cyanoacrylate adhesives in the management of congenital vascular malformations. *Sem Interv Radiol* 2004;21:59-66.
17. Shadid N, Ceulen R, Nelemans P et al. Randomized clinical trial of ultrasound-guided foam sclerotherapy versus surgery for the incompetent great saphenous vein. *Br J Surg* 2012; 99:1062-1070
18. Shepherd AC, Gohel MS, Lim CS et al. The treatment of varicose veins: an investigation of patient preferences and expectations. *Phlebology* 2010;25:54-65.
19. Zierau UT. VenaSeal®-Therapie bei SAPHENION - 18 Monats-Ergebnisse an 379 Stammvenen. Vortrag auf dem 2. Symposium zur VenaSeal®-Closure-Therapie, Mainz 18.01.2014.
20. Zierau UT. VenaSeal® versus RFITT® - Verlaufstudie über 18 Monate an 590 Stammvenen. *vasomed* 2014;4:178-183.
21. Zierau UT. VenaSeal® Closure: New Gold Standard in Treatment of SSV? Results over 26 Month - A follow-up study conducted on 181 SSV. In print.

Korrespondenzadresse

Dr. med. Ulf-Thorsten Zierau
SAPHENION® vascular Berlin.Rostock
Friedrichstraße 95
10117 Berlin
E-Mail: berlin@saphenion.de
www.saphenion.de